Aus dem Pathologischen Institut des Stadtkrankenhauses Friedrichstadt
zu Dresden.
(Geh. Rat Prof. Dr. Schmorl.)

# Ein Fall von Cholesteatom im IV. Ventrikel.

## Inaugural-Dissertation

der

medizinischen Fakultät der Universität zu Breslau

zur

Erlangung der Doktorwürde

in der

**Medizin und Chirurgie**

vorgelegt von

**Karl Frick.**

**Wiesbaden.**
Verlag von J. F. Bergmann.
1910.

Aus dem Pathologischen Institut des Stadtkrankenhauses Friedrichstadt
zu Dresden.
(Geh. Rat Prof. Dr. Schmorl.)

# Ein Fall von Cholesteatom im IV. Ventrikel.

**Inaugural-Dissertation**

der

medizinischen Fakultät der Universität zu Breslau

zur

Erlangung der Doktorwürde

in der

**Medizin und Chirurgie**

vorgelegt von

**Karl Frick.**

ACAD. LUGD. BAT. BIBL.

**Wiesbaden.**
Verlag von J. F. Bergmann.
1910.

Gedruckt mit Genehmigung der medizinischen Fakultät der Universität Breslau.
Referent: Prof. Dr. Ponfick.

Buchdruckerei Carl Ritter, G. m. b. H., Wiesbaden.

Im Jahre 1897 hat Boström eine zusammenfassende Arbeit über die pialen Epidermoide, Dermoide und Lipome und duralen Dermoide veröffentlicht, in der er vor allem die Frage nach der Genese dieser Geschwülste berücksichtigte. Was die letztere anlangt, so dürfte wohl nur bezüglich der pialen Epidermoide, die ebenso wie die pialen Dermoide gewöhnlich als Cholesteatome bezeichnet werden, eine ernstere Meinungsverschiedenheit bestehen. Boström versuchte durch seine Arbeit die Frage zu Gunsten der Keimversprengungstheorie definitiv zu entscheiden; indes auch heute noch divergieren die Ansichten der Autoren erheblich, wenn schon die Mehrzahl die Matrix des Cholesteatoms hinsichtlich ihres anatomischen Baues als dem Plattenepithel gleichend anerkennt. Ebenso bestreitet man wohl nicht mehr, dass die zwiebelschalenartig geschichteten, wachsweissen, wie Seide glänzenden Massen, die die eigentliche Substanz des Cholesteatoms ausmachen, ihrem chemischen Verhalten nach mit den vom Hautplattenepithel gelieferten Hornmassen identisch sind. Schon Johannes Müller sprach diese Ansicht aus. Vogel, Schuh und Rokitansky näherten sich seiner Auffassung, indem sie das Cholesteatom unter die Atherome einreihten. Auch Virchow gesteht die gleiche Beschaffenheit der Epidermis samt ihren hornigen Gebilden und des Cholesteatoms zu, leitet aber die Matrix von Bindegewebszellen ab, die durch die Metaplasie ihren epidermoidalen Charakter erhalten hätten. Beneke leugnete vollends diese Beschaffenheit der Cholesteatomzellen, indem er sie als reine Endothelzellen ansprach, die an ihrer Eigenart nicht das mindeste eingebüsst hätten. Den Beweis hierfür glaubte er in der von ihm angegebenen Silberreaktion gefunden zu haben. Boström

stützt sich auf die Keimversprengungstheorie und leitet, auf Grund eines von ihm selbst untersuchten Falles und durch geschickte Verwertung des in anderen Publikationen niedergelegten Materials im Sinne seiner eigenen Anschauung, das Cholesteatom als einen direkten Abkömmling der Haut ab. Benda veröffentlicht im gleichen Jahre zwei Fälle von Cholesteatom. Auch er spricht für die rein epitheliale Natur der Neubildung, führt aber im Gegensatz zu Boström die Matrix auf das Höhlenepithel des Zentralnervensystems zurück. Während so der Lehre von der epithelialen Genese des Cholesteatoms nachhaltig das Wort geredet war, erschienen ebenfalls 1897 zwei neue Arbeiten, in denen die Autoren Nehrkorn und Frank an der Hand der von ihnen untersuchten Fälle für die endotheliale Natur der Geschwulst eintraten. Beneke indes bekannte sich gleichzeitig zu der von Boström mit Erfolg vertretenen Anschauung, nachdem von Ribbert und Benda die Silberreaktion als unzutreffend gekennzeichnet war.

Während Boström alle früheren Fälle von haarlosen Cholesteatomen zusammengestellt hat, referierte Beneke über die Publikationen der drei zuletzt erwähnten Autoren. Die seitdem in der Literatur bekannt gewordenen Fälle mögen nachstehend Erwähnung finden.

Trachtenberg beschrieb 1898 einen Fall von multiplen Epidermoiden des Gehirns und gleichzeitig vorhandenem Dermoid des Rückenmarkes. Die Untersuchung eines kleinen im III. Ventrikel gelegenen Tumors stellte eine epitheliale Auskleidung fest. Letztere bestand aus einer Schicht abgeplatteter Zellen, die in 6—10 facher Lage nachweisbar waren und in denen sich deutliche Kerne fanden. Verhornte kernlose Zellen wurden nicht angetroffen. Trachtenberg bekennt sich als ein Anhänger der Aberrationstheorie.

1901 publizierte Blasius einen Fall, bei dem ein faustgrosses Epidermoid dem Balken und den angrenzenden Hirnteilen eingelagert war. Der Tumor wies alle charakteristischen Merkmale eines Cholesteatoms auf und wurde vom Verfasser hinsichtlich des genetischen Ursprungs auf einen versprengten Hautkeim zurückgeführt.

Zu den Epidermoiden des Gehirns dürfte auch ein Fall zu rechnen sein, den Borchardt 1906 mitteilte. Die Geschwulst wurde durch einen chirurgischen Eingriff zu Tage gefördert; sie lag in der linken hinteren Schädelgrube. Das Gewicht betrug 90—95 gr. Der Tumor bestand aus schmutzig braunen Massen, die mit einer trüben braunen Flüssigkeit durchfeuchtet waren. Ausserdem fanden sich lamellenartig angeordnete, eigentümlich perlmutterglänzende Bildungen, wie sie für das Cholesteatom bezeichnend sind. Der Tumor stand mit dem Mittelohr in keinerlei Verbindung und lag epidural. Seine Matrix, über deren Bau Borchardt nichts mitteilt, sass der Dura locker auf. Borchardt hält das Neoplasma für ein echtes Epidermoid, schliesst sich also hinsichtlich der Genese der Boströmschen Anschauung an.

Den zuletzt veröffentlichten Fall eines haarlosen Cholesteatoms fand Berka in der Leiche eines 27 jährigen Weibes. Die Cauda equina war spindelförmig aufgetrieben und als Ursache hierfür ergab sich ein Tumor, der aus Perlglanz

zeigenden, feinblättrigen Massen bestand und von einer dünnen Kapsel umgeben war. Diese besass innen ein in 6—8facher Lage vorhandenes Epithel, das sich gegen die kernlosen Tumormassen abflachte und allmählich in diese überging. Der typische histologische Befund und die Lokalisation dorsal vom Zentralkanal veranlassen den Verfasser zu der Annahme, dass beim Schluss des Medullarrohres Zellen des Hautblattes aus ihrem normalen Verbande losgelöst wurden und so den Ausgangspunkt für die Neubildung abgaben.

Zu den bereits von Boström erwähnten 36 Fällen von Epidermoid des Zentralnervensystems kommen also acht weitere. Unter allen diesen insgesamt hätten vier ihren Sitz im IV. Ventrikel.

Ein Fall, der sich den letzteren anreiht, kam im August 1909 im pathologisch-anatomischen Institut des Stadtkrankenhauses Friedrichstadt in Dresden zur Beobachtung.

### Krankengeschichte.

B., Auguste, Invalidensehefrau, 61 Jahre alt, aufgenommen am 29. Juli 1909. Patientin ist früher magenleidend gewesen. Seit 2 Jahren klagt sie über Schmerzen im Leib. Die Beschwerden haben sich allmählich verschlimmert. Zeitweilig trat Erbrechen auf. Seit 7 Wochen ist Patientin bettlägerig und konnte in der letzten Zeit nur noch Suppen und weiche Speisen geniessen.

### Status praesens.

Mittelgrosse Frau in schlechtem Ernährungszustand. Über dem Kreuzbein und besonders um den Anus herum finden sich ausgedehnte, schmierige belegte, sehr übelriechende Geschwüre. Die Patientin liegt ruhig auf dem Rücken, ohne ein Glied zu rühren. Auf Aufforderung werden die oberen und unteren Gliedmassen nur unbedeutend und sehr langsam bewegt. Passiven Bewegungen wird ein gewisser Widerstand entgegengesetzt. Die Wirbelsäule ist total steif. Der Rücken kann nicht gekrümmt werden.

Respirationsorgane: o. B.

Zirkulationsorgane: Herz zeigt normale Grenzen, Herztöne rein, etwas leise. Puls zählt 120 Schläge in der Minute, ist regelmässig, gespannt und wenig kräftig. Radialis etwas geschlängelt und hart, ebenso die sicht- und fühlbaren anderen Arterien. Temperatur 37,6.

Abdomen: Nicht aufgetrieben, Bauchdecken gespannt, Magengegend druckempfindlich.

Nervensystem: Die Patientin liegt apathisch da und gibt zum Teil keine Antworten auf Fragen, zum Teil bringt sie ein paar schlecht artikulierte Laute hervor, die jedoch verraten, dass sie im ganzen die Fragen versteht. Die Pupillen reagieren. Die Sehnenreflexe sind gesteigert. Urin und Stuhl lässt Patientin unter sich.

3. VIII. Starkes Trachealrasseln, Herzaktion gut.

5. VIII. Das Trachealrasseln ist stärker geworden. Der Puls ist klein und zählt 136 Schläge. Temperatur 39,5. Patientin ist bei Bewusstsein, fühlt sich sehr schwach.

6. VIII. 5 Uhr früh Exitus letalis.

Die am 7. VIII. ausgeführte Obduktion ergab folgenden Befund:

Weibliche Leiche von mittlerer Grösse in sehr schlechtem Ernährungszustand. Knochenbau grazil. Haut blass und schlaff. Der linke Unterschenkel zeigt diffuse

Schwellung. Fingereindruck bleibt darin bestehen. An den abhängigen Partien der Haut finden sich ausgedehnte bläulichrote Flecken. Fettgewebe geschwunden. Muskulatur stark reduziert.

Brusthöhle: Zwerchfellstand rechts 6., links 5. Rippe. Die rechte Lunge ist durch eine gelbliche trübe Flüssigkeit, die etwa 2 l beträgt, nach vorn und oben gedrängt und daselbst verwachsen. Die rechte Lungenpleura ist in eine dicke Schwarte verwandelt, auf der kleine Knötchen sichtbar sind. Über der linken Spitze ist die Pleura pulmonalis fest adhärent mit der Pleura parietalis. Das linke Lungenfell zeigt graugelbe abstreifbare Auflagerungen. Der Herzbeutel ist durch die linke Lunge fast ganz verdeckt. Perikard und Epikard sind durch fibrinöse fädige Massen mit einander verklebt. Das Herz ist faustgross, schlaff und von brauner Farbe. Die Dicke der Ventrikelwand ist beiderseits erheblich verringert. Papillarmuskeln und Trabekeln sind besonders rechts stark abgeflacht. Klappenapparat intakt. In der Wand der Kranzgefässe fanden sich in geringer Zahl und Ausdehnung weissgraue derbe Herde. Die gleichen Veränderungen zeigt in demselben Grade die Innenfläche der Aorta. Die Speiseröhre weist in der Höhe der Bifurkation der Trachea eine zirkumskripte, kleine Ausbuchtung auf, deren Wand mit einer derben schwärzlich pigmentierten Lymphdrüse innig verwachsen ist. Schilddrüse stark vergrössert, Schnittfläche mit gallertigen, bräunlichen, etwas vorspringenden Knötchen dicht besetzt. Rechts findet sich ausserdem ein grösseres, knolliges gegen das übrige Schilddrüsengewebe scharf abgegrenztes bräunliches Gebilde. Trachealschleimhaut geschwollen, gerötet und mit zähem, gelblichem Schleim bedeckt. Die Bronchien weisen denselben Befund auf. Die Randteile des linken Oberlappens sind gebläht, sodass die Alveolen als stecknadelkopfgrosse Bläschen erscheinen. Der linke Unterlappen hat ziemlich feste Konsistenz, ist stark durchfeuchtet; von der Schnittfläche, die zahlreiche graurote, heller als die Umgebung gefärbte und diese überragende vielfach konfluierende Herde zeigt, fliesst schaumige, rötliche Flüssigkeit. Bronchialdrüsen vergrössert, derb, schwärzlich verfärbt.

Bauchhöhle: Netz, sehr fettarm, überlagert die normal gelegenen Darmschlingen. Bauchfell glatt und spiegelnd. Verwachsungen im Bereich der Adnexe. Nebennieren im Zentrum erweicht, Rinde hellbraun. Nieren von normaler Grösse, dunkelbraun, gut gezeichnet. Kapsel leicht abziehbar. Harnblase zeigt mässige Verdickung ihrer Wand. Magenschleimhaut gefaltet, aufgelockert, trübgrau verfärbt und mit Schleim bedeckt. Wurmfortsatz offen. Leber zeigt horizontal verlaufende, ziemlich tiefe Furche. Auf der Schnittfläche ist die Läppchenzeichnung gut sichtbar. Zentrum der Acini tief dunkelrot, Peripherie dunkelbraun. In der Gallenblase steckt ein walnussgrosser Stein. Pankreas derb und gelappt. Uterus klein, in der Cervixschleimhaut sieht man mehrere kleinere, mit zähem, hellem Inhalt erfüllte, dünnwandige Bläschen. Ovarien beiderseits mit verschieden grossen, gelbliche klare Flüssigkeit enthaltenden Gebilden durchsetzt. Wirbelsäule ist in allen Teilen vollkommen beweglich.

Schädelhöhle: Dura gespannt, glatt und sehnig glänzend. In der linken mittleren Schädelgrube haftet sie der Schädelbasis fest an. Kleine Hirnrindenteilchen sind hier durch die Dura hindurchgetreten. Die Blutleiter sind mit dunkelroten, teils flüssigen, teils etwas konsistenteren Massen und gelblichen, festeren, elastischen Gerinnseln prall gefüllt, die frei im Lumen gelegen sind. Gefässe der Hirnbasis haben grösstenteils zarte Wandung, nur vereinzelt werden in der Intima kleine, derbe, grauweisse Einlagerungen sichtbar. Hirnnerven o. B. Grosshirn zeigt normal breite, aber ziemlich dicht aneinander gedrängte Gyri, auf der Schnittfläche zahlreiche rasch zerfliessende Blutpunkte und deutliche

Zeichnung der grossen Ganglien. Seitenventrikel beiderseits erweitert, mit klarer seröser Flüssigkeit erfüllt.

Das Kleinhirn ist in seinem Volumen etwas vergrössert. Eine Veränderung der mittleren Partie lässt das vor allem in die Erscheinung treten. Die dem Wurm benachbarten Teile des Lobus quadrangularis zeigen statt der sonst vorhandenen leichten Einbuchtung eine geringe Vorwölbung und eine mässige, sich nach beiden Seiten erstreckende Verbreiterung. Die Incisura cerebelli anterior und in noch stärkerem Grade die Incisura cerebelli posterior sind nicht so scharf ausgeprägt wie in der Norm. Der Oberwurm ist etwas nach oben und vorn vorgetrieben, ebenso das Velum medullare anticum. An der Unterfläche des Kleinhirns tritt wohl die Gliederung in zwei Hemisphären hervor, aber weniger deutlich als sonst. Der untere Teil des Wurmes ist nach hinten unten gedrängt und mit ihm das Velum medullare posticum. Das ganze Kleinhirn gewinnt durch diese Konfiguration ein etwas plumpes Aussehen. Die Oberfläche ist regelrecht gebildet; die einzelnen Gyri und Lobuli sind in normaler Weise ausgeprägt. Die weichen Häute des Kleinhirns sind ebenso wie die des Grosshirns spiegelnd und etwas verdickt, ihre Gefässe prall gefüllt.

In der Medianebene wird ein Schnitt durch den Wurm gelegt. Sowohl der obere wie auch der untere Teil des Vermis erscheinen in toto verschmälert und durch eine den ganzen IV. Ventrikel ausfüllende Masse nach aussen gedrängt. Die Dicke der Laminae medullares ist nur wenig verringert, schon etwas mehr zeigt sich die graue Substanz durch mässigen Schwund verändert. Die einzelnen Teile des Wurmes liegen auf der Schnittfläche viel dichter an einander gelagert als unter normalen Verhältnissen. Das Dach des IV. Ventrikel gleicht auf dem Durchschnitt nicht einem mehr oder weniger spitzen Winkel, sondern annähernd einem Kreisbogen, der in der Gegend der Corpora bigemina posteriora beginnt und am Obex endet. Die zu diesem Kreisbogen gehörige Sehne hat eine Länge von 3,5 cm, der höchste Punkt des Kreisbogens hat von ihrer Mitte eine Entfernung von 2,75 cm. Nach rechts und ebenso nach links erscheint der IV. Ventrikel in einer Breite von etwa 1,5 cm, von der Medianebene gerechnet, unregelmässig ausgebaucht. Das Kleinhirn wird gegen den erweiterten IV. Ventrikel von einer zarten glatten, verschieden grosse Buchten aufweisenden, grau gefärbten Schicht begrenzt. Das Lumen des Ventrikels füllt eine etwa walnussgrosse Masse vollkommen aus. Ihre eigenartig seidig glänzende, sonst glatte Oberfläche besitzt kleinere und grössere knollige Hervorragungen, die sich in die eben beschriebenen Buchten der Grenzmembran genau einfügen, ohne doch mit dieser fester adhärent zu sein. Auf dem Durchschnitt des Tumors wird eine mässig dicke, grauweisse, ziemlich derbe Schale wahrnehmbar, die eine trockene, bröcklige, ebenfalls grauweiss gefärbte Substanz umgibt. Die äussere Schicht des Tumors lässt sich leicht in dünne Lamellen spalten, die in gleicher Weise wie die gesamte Masse einen charakteristischen perlmutterartigen Glanz haben. Im allgemeinen zeigen die Lamellen konzentrische Schichtung und die der Grenzmembran zunächst gelegenen einen dieser gleichgerichteten Verlauf. Hier und da begegnet man ganz unabhängig von der Umgebung entwickelten, kleineren, zwiebelschalenartig gebauten Schichtungssystemen. An einzelnen Stellen kommt es auch zu Bildungen, die mit einem geologischen Profil eine gewisse Ähnlichkeit haben. Der Pons und der obere Teil der Medulla oblongata sind an der basalen Fläche abgeplattet und verbreitert; die Kontur dieser Teile ist etwas verwischt, da der Sulcus basilaris, die Fissura mediana anterior, die Pyramiden und Oliven des verlängerten Markes schlecht ausgeprägt sind und die Abgrenzung der Brücke gegen die Medulla oblongata wenig scharf ist.

Ein zweiter Schnitt wird 0,75 cm hinter der Brücke, das verlängerte Mark quer trennend, durch das Kleinhirn gelegt. Beifolgende Abbildung, die die Schnittfläche des vorderen Kleinhirnabschnittes wiedergibt, zeigt den Tumor in einem Breiten- und Dickendurchmesser von etwa 3 cm. In die linke Hemisphäre des Cerebellum ist die Geschwulst etwas tiefer eingedrungen als in die rechte. Während links der Nucleus candatus nur mehr eine verwaschene, unbestimmte Zeichnung aufweist, ist er rechts klar und deutlich abgegrenzt. Hier ist auch die Tonsille mitgetroffen, deren Windungen infolge der Kompression eine gewisse Verlagerung erfahren haben. Auf der linken Seite ist die normaler Weise ebenfalls in dieser Schnittebene liegende Tonsille durch den Tumor nach hinten und unten verschoben und infolge davon nicht sichtbar. Das Dach des IV. Ventrikels ist erheblich in die Höhe getrieben und der darüber gelegene Wurm stark zusammengedrückt. Die eigentliche Tumormasse zeigt die oben beschriebene Beschaffenheit. Auf dem Boden des IV. Ventrikels sieht man eine sehr schöne erbsengrosse, feinblättrig konzentrisch geschichtete Perle. Durch die Mitte des Tumors zieht in annähernd horizontaler Richtung ein schmales, derbes Band, das an dem in Formalin fixierten Präparat ein graubläuliches Aussehen hat und vielfach kleine Gefässquerschnitte erkennen lässt. Dort, wo die Tumormasse an die Hirnsubstanz stösst, wird die Grenzmembran als eine feine, eben sichtbare Linie bemerkbar.

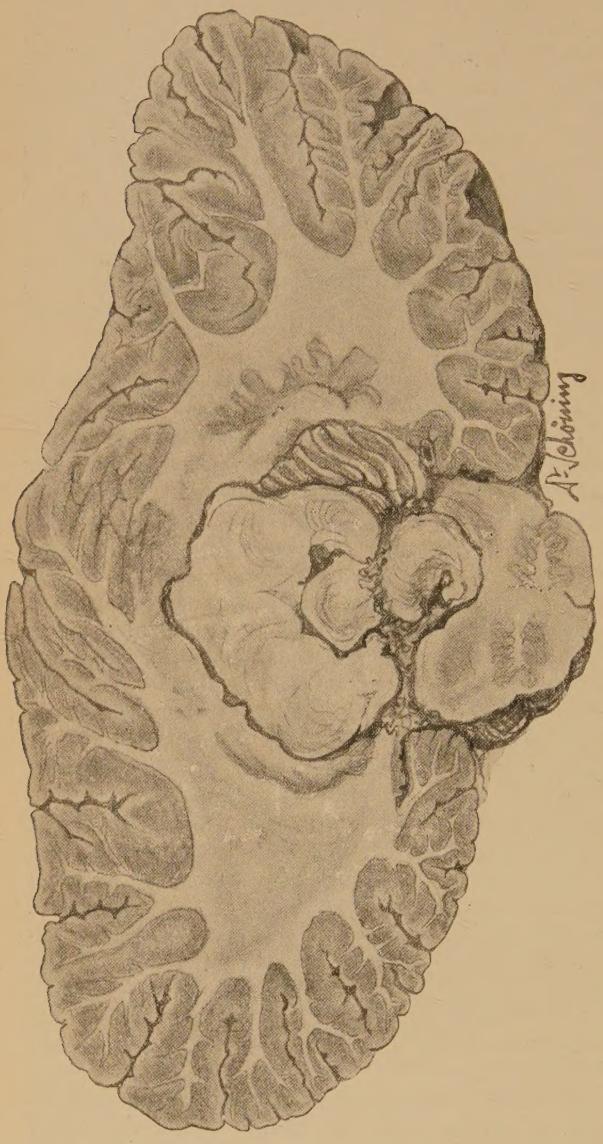

Fig. 1.

Ein dritter parallel dem zweiten durch die hinteren Corpora bigemina gehender Schnitt lässt Folgendes erkennen. Der Aquaeductus Sylvii ist gleich-

mässig erweitert, sein Durchmesser beträgt 0,75 cm. Er wird vollkommen durch die geschichteten Massen ausgefüllt, die sich nur ein Viertel Zentimeter nach vorn erstrecken. Von da zeigt der Kanal normale Weite.

Sektionsdiagnose: Cholesteatom des IV. Ventrikels, Hyperämie und Ödem der weichen Häute, Hydrops der Hirnventrikel. Katarrhalische Pneumonie im linken Unterlappen. Multiple Hirnhernien in der linken mittleren Schädelgrube. Emphysen im linken Oberlappen. Ödem beider Unterlappen. Eitrige Bronchitis und Tracheïtis. Traktionsdivertikel im Ösophagus. Hydrothorax rechts. Adhäsive Pleuritis rechts, links fibrinöse Pleuritis. Schlaffes, braunes, atrophisches Herz. Pericarditis adhaesiva. Geringe Stauung in der Leber. Gallensteine. Struma colloides beiderseits, links struma adenomatosa. Atrophie der Genitalen. Cystische Degeneration der Ovarien. Magenkatarrh. Ödem des rechten Unterschenkels.

Mikroskopische Untersuchung: Das Präparat ist in 10 % Formalin konserviert. Zerzupfte Geschwulstpartikel zeigen unter dem Mikroskop sehr zahlreiche, vielfach mosaikartig nebeneinander gelagerte Gebilde, die glatte scharfe Umrisse und eine polygonale Gestalt besitzen. Kerne finden sich nicht darin. Es dürfte sich infolgedessen um abgestorbene platte Zellen handeln. Ausserdem finden sich reichlich tafelartige, rhombische, intensiv lichtbrechende Krystalle, die vielfach zu grösseren Geschieben angeordnet sind und ihrem ganzen Aussehen nach mit Cholestearinkrystallen übereinstimmen. Weiter sieht man helle, rundliche und andere trübe, mehr oder weniger undurchsichtige, unregelmässig gestaltete Körperchen, von denen die ersteren als Fettröpfchen, die letzteren als Detritus aufzufassen sind.

Ein Stück wird aus der hinteren Vierhügelgegend und ein anderes aus dem unteren Teil der linken Kleinhirnhemisphäre entnommen, in Alkohol gehärtet und in Paraffin eingebettet. Die Schnitte werden parallel den beiden zuletzt gelegten Schnittebenen angefertigt, in Hämatoxylin und Eosin und nach van Gieson gefärbt.

An den Präparaten aus der hinteren Vierhügelgegend sieht man im Lumen des erweiterten Aquaeductus Sylvii eine feinfaserige, wie zerknittert aussehende, aber doch deutlich konzentrische Schichtung verratende Masse. Sie ist ungleich rotbläulich gefärbt. Das flache kubische Ependymepithel ist nur an einzelnen Stellen als einreihige Zellschicht vorhanden, anstatt dessen sieht man zumeist einfaserig aufgelockerte, vielfach durchflochtene Masse, in der in verschieden grossen Abständen Ansammlungen von relativ grossen, mässig chromatinreichen

Kernen vorkommen, die in eine gemeinsame Protoplasmamasse eingebettet sind. Sie sind als Riesenzellen anzusprechen.

Nach van Gieson-Färbung ist ein Teil der feinen Fasern schön leuchtendrot tingiert, somit dem Bindegewebe zuzurechnen, während die eigentlichen Cholesteatommassen hellgelb und teilweise orangerot gefärbt sind.

Die Schnitte von dem anderen Stück, das aus der linken Kleinhirnhemisphäre stammt, fördern einen viel interessanteren Befund zu Tage. Bei Färbung mit Hämatoxylin-Eosin sieht man von der deutlich erkennbaren Hirnsubstanz einwärts gelagert, im mikroskopischen Bilde vollkommen isolierte, verschieden grosse und mannigfaltig konturierte, meist rundliche Gebilde. Diese bestehen in der Peripherie aus einer kontinuierlichen, einreihigen Lage von Zellen. Sie sind kubisch und zeichnen sich durch scharfe Abgrenzung gegeneinander aus. Im Zentrum dieser von einem Epithelsaum eingefassten Gebilde sieht man reichliche, grössere und kleinere, mehr oder weniger dickwandige Gefässe, die in verschiedener Richtung getroffen und mit roten Blutkörperchen erfüllt sind. Ausserdem findet sich auch feinfaseriges, rosa gefärbtes Bindegewebe, das spärliche plump ovale Kerne birgt und als solches durch die leuchtende, dunkelrote Tinktion bei van Gieson-Färbung erkannt wird.

Die eben näher charakterisierte Schicht, die nach den Enden des Präparates allmählich an Mächtigkeit abnimmt, ist der Plexus chorioideus. Ihm lagert sich eine mässig breite, lockere, aus vielfach durchflochtenen Fasern bestehende Masse an, die arm an Kernen und nach van Gieson schön dunkelrot gefärbt ist. Sie bildet das Substrat für eine kontinuierliche, aus mehreren Reihen sich zusammensetzende Zellanordnung, die eine wechselnde Dicke bis zu sechs Zellagen, mindestens aber zwei aufweist. Die beigegebene Skizze (Fig. 2, S. 11) gibt eine Vorstellung hiervon. In der untersten Zellschicht, die an das reichlich vaskularisierte Bindegewebe unmittelbar angrenzt, gewahrt man ovale, sehr chromatinreiche Kerne. Letztere liegen verhältnismässig dicht nebeneinander und ihr Längsdurchmesser ist schräg bis fast parallel zur Richtung der ganzen Zellschicht orientiert. Die nächstfolgende Lage besitzt wesentlich andere Zellen. Die Kerne sind grösser, blasser, wie gequollen, das feingranulierte Protoplasma reichlicher entwickelt und nur wenig gefärbt. Die Kontur der Zellen ist deutlich polygonal. Die dritte Schicht ist im grossen und ganzen aus den gleichen Zellen zusammengesetzt, nur zeigt sich häufig die Umgebung des Kernes stark aufgehellt und die Zellform etwas platt gedrückt. In der letzten Schicht ist die Abplattung ganz auffallend. Kerne sind nicht mehr erkennbar, wohl aber finden sich reichliche, mit

Hämatoxylin dunkelblau und nach van Gieson bräunlich gefärbte Körnchen, die fast an allen Stellen der obersten Zellage nachweisbar sind, mögen sich nun bloss eine oder mehrere Schichten von Zellen darunter befinden. Es folgt nun die eigentliche Cholesteatommasse, die in der Nähe der Matrix eine dichte massive Lage bildet und sich allmählich in eine lockere Anordnung von Fasern verliert. Wie im zuerst beschriebenen Präparat findet sich auch hier eine fibrilläre Struktur.

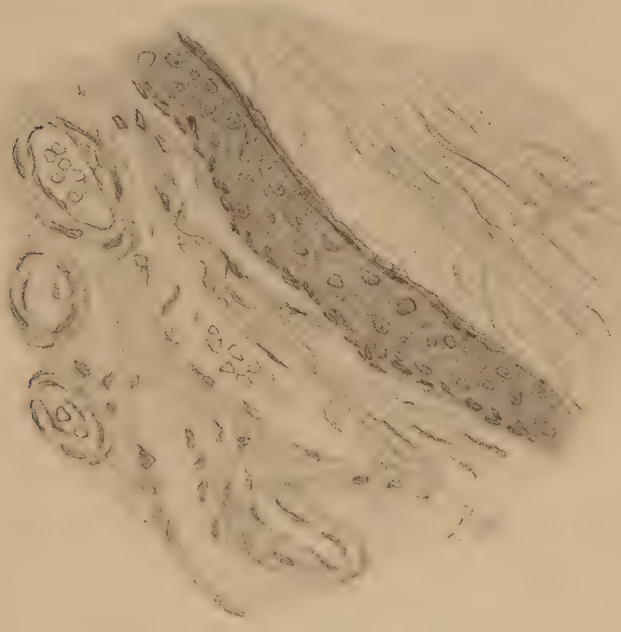

Fig. 2.

Die Richtung der Fasern ist parallel dem Verlauf der Matrix, also dieser entsprechend leicht gewellt. Eine Stelle gibt über die Beschaffenheit der als Fasern erscheinenden Gebilde ausgezeichneten Aufschluss. Es sind von der Kante getroffene, dünne, enganeinander gepresste Zellen, die von der Fläche gesehen, einen schönen polygonalen Umriss zeigen. Die der Matrix zunächst gelegenen Cholesteatomschichten sind bei Hämatoxylin-Eosinfärbung von dunkel blaurotem, die entfernteren von blassem, mehr rötlichem Aussehen. Nach van Gieson ist die als jünger anzusprechende Schicht bläulich und orangerot, die ältere gelb bis bräunlich gelb. Die gleiche Verschiedenheit im färberischen Verhalten manifestiert sich bei der Hornfärbung nach Ernst, einer Modifikation der Gramschen Methode und ebenso bei dem von Benda angegebenen Verfahren, nach

dem Hornsubstanzen durch Eisenhämatoxylin schwarz gefärbt werden. Bei der Ernstschen Färbung nehmen die jüngeren Cholesteatommassen ein tief violettes, die älteren ein blass bläuliches bis farbloses Aussehen an.

Eine Epithelfasernfärbung nach Beneke-Kromayer führte zu keinem positiven Resultat, doch zeigten sich die Cholesteatomfasern ähnlich, wie eben beschrieben, in der Färbung differenziert. Ebenso misslang der Versuch mit Kongorot Eleïdinkörner nachzuweisen.

Sowohl aus dem mikro- wie aus dem makroskopischen Befund geht hervor, dass hier ein haarloses Cholesteatom vorliegt. Es handelt sich um eine solitäre Neubildung, die nur zum Teil gegen die Hirnsubstanz durch jene dem Cholesteatom eigene, mehrreihige, epitheliale Zellschicht geschieden ist. Auffallend ist, dass die letztere ausschliesslich in unmittelbarer Nähe des Plexus chorioideus zur Entwicklung gekommen ist. Eine Behauptung Boströms gewinnt durch diese Tatsache eine wichtige Stütze. Er fand nämlich bei seinem Falle, dass die Matrix einem gefässreichen Bindegewebe aufsass. Dieses leitete er aus Resten des zu Grunde gegangenen Plexus chorioideus her und schloss weiter, dass sich das Cholesteatom nur bei Vorhandensein einer als solcher präformierten bindegewebigen Unterlage entwickelte. Die Wahrscheinlichkeit sprach für diese Vermutung, unser Fall beweist sie, da die Bindegewebsschicht in innigem Konnex mit dem vollkommen ausgeprägten und normal beschaffenen Plexus chorioideus angetroffen ist. Zudem fand sich die typische Zellschicht nur an der eben näher charakterisierten Stelle, während sie im Aquaeductus Sylvii fehlte, wo auch der Plexus chorioideus vermisst wurde. Die grossen mehrkernigen Zellen indes, die sich hier fanden, sind Fremdkörperriesenzellen. Ihr Auftreten, sowie die Unterbrechung des Ependymepithels und die daselbst entstandene Bindesubstanzwucherung sind Zeichen des hochgradigen Druckes, den das Cholesteatom an diesen Stellen ausgeübt hat.

Die kompakten Cholesteatommassen sind also nicht von einer sie völlig einhüllenden, ununterbrochenen, charakteristischen Zellschicht umgeben, die Bildung der abgestorbenen Lamellen geht daher nur von einer beschränkten Zahl von Zellen aus. Man erhält hier einen ähnlichen Befund wie bei den Dermoiden.

In ihrer ganzen Anordnung gleicht die Zellschicht des Cholesteatoms dem Bau der Epidermis. Die unterste Lage mit den verhältnismässig protoplasmaarmen und einen chromatinreichen Kern besitzenden Zellen ähnelt in gewissem Sinne dem Stratum cylindricum, wenngleich die Zellen in ihrer Lagerung zur Längsrichtung der ganzen Schicht ein etwas abweichendes Verhalten zeigen. Die schräge Anordnung erklärt

sich aber durch den Druck, der von der kompakten Cholesteatommasse ausgeübt wird. Es sind eben die mechanischen Bedingungen, unter denen sich die Matrix entwickelt, ganz andere als an der äusseren Haut. Die fortdauernd wirkende Kompression muss schliesslich derartige Veränderungen hervorrufen, die an allen Zellagen der Matrix ganz offensichtlich zu Tage treten und in Atheromen, also unzweifelhaft epidermoidalen Bildungen, ganz gewöhnlich anzutreffen sind. Weiter lässt sich eine Zellschicht nachweisen, die mit dem Stratum spinosum in Parallele gesetzt werden kann. Ihre Zellen sind gut abgegrenzt, polygonal, protoplasmareicher und mit einem chromatinärmeren, grösseren, bläschenförmigen Kern versehen, als das in der untersten Schicht der Fall ist. Die oberste kernlose Zellage der Matrix ist hochgradig plattgedrückt und enthält körnchenartige Gebilde, die nach ihrer tinktorischen Beschaffenheit unzweifelhaft als Keratohyalin zu deuten sind. Es wäre dies das Stratum granulosum. Zuletzt folgt auch in vorliegendem Falle das Stratum corneum; denn die Cholesteatomlamellen geben die Hornreaktion sowohl nach Ernst als auch nach Benda. Eine derartig wohl ausgeprägte Gliederung zeigt die Matrix an mehreren Stellen im Präparat.

Man könnte nun einwenden, in dieser Kette von Beweisen fehle ein wichtiges Glied, nämlich das Vorhandensein eines Stratum lucidum, das durch Eleïdintröpfchen gekennzeichnet ist. Ein solches ist aber durchaus kein integrierender Bestandteil der normalen Epidermis, sondern findet sich nur an einzelnen, besonders dicken Hautpartien, wie in der Beugefläche der Hand und des Fusses, kommt also für die vorliegenden Verhältnisse keineswegs in Betracht.

Das Fehlen des Nachweises der Epithelfasern, die Benda bereits in der Cholesteatommatrix feststellte, wird darin seine Erklärung finden, dass für die Beneke-Kromayersche Färbung in Alkohol fixierte Präparate gefordert werden, im vorliegenden Falle aber das Kleinhirn in Formalin konserviert war.

Die typische Cholesteatomzellschicht zeigt also eine der Epidermis analoge Struktur. Es ist das Nächstliegende, für die Genese des Tumors an eine fötale Aberration von Zellen des Hautblattes zu denken. Die ganze Beschaffenheit der Matrix und der von ihr herrührenden Cholesteatommassen stützen diese Anschauung. Die Annahme einer Keimversprengung hat im vorliegenden Falle entschieden eine grössere Wahrscheinlichkeit für sich als die von Virchow zuerst ausgesprochene Hypothese, die auf der Lehre von der Metaplasie der Zellen fusst. Wenn man die Keimversprengungstheorie nicht von vornherein gänzlich

ablehnt, so muss man ihre Bedeutung für den in Rede stehenden Fall höher einschätzen als die Virchowsche Erklärung. Verlangt doch diese die Entstehung einer mit allen Eigentümlichkeiten der Epidermis versehenen Zellschicht aus Bindegewebszellen, also Gebilden, die von der Epithelzelle der Haut ganz wesentlich unterschieden sind. Bendas Erklärung wäre schon annehmbarer. Denn er deutet das Cholesteatom als ein proliferierendes Cystoid von epidermoidalem Typus, das genetisch von Hirnhöhlenepithel abzuleiten sei. Doch braucht er auch noch die Metaplasie, um den differenzierten, der Epidermis gleichenden Bau der Cholesteatomzellschicht verständlich zu machen. Indes es scheint bezüglich der Genese der heterotopen Geschwülste die Lehre von der Keimverlagerung gegenüber der Metaplasie den Vorzug zu verdienen. Denn die erstere wird durch schwererwiegende Tatsachen wie das Vorkommen von Dermoiden und Teratomen gestützt, die Metaplasie hingegen von vielen Autoren überhaupt in Frage gezogen. Deshalb dürfte auch Bendas Erklärung wenig wahrscheinlich sein. Von den Gegnern der Keimversprengungstheorie ist vielfach betont worden, dass die Cholesteatome nicht nur dorsal und median, also den fötalen Spalten entsprechend, gelegen wären, sondern auch lateral und an der Hirnbasis vorkämen. Dieser Einwand dürfte wenig ins Gewicht fallen, da man ja weiss, wie sehr die Absprengung eines Hautkeimes ein dem Zufall unterworfenes Ereignis ist. Zudem wird durch Wachstumsvorgänge der Gewebe, die die aus dem ursprünglichen Verbande herausgerissenen Zellen umgeben, eine sehr verschiedene Verlagerung zustande kommen können. Somit besteht die Möglichkeit, dass sich ebenso gut an der Basis wie an anderen beliebigen Stellen des Gehirnes ein Cholesteatom entwickelt. Bei den mannigfaltigen Umbildungen, die das Neuralrohr und seine Umgebung mit der Zeit erfährt, dürfte einen dies um so weniger wundernehmen. Infolge dessen braucht man auch nicht die Frage zu erörtern, ob gelegentlich der Anlage der Hypophysis die Absprengung eines Keimes aus der Mundbucht statthat. Eine Forderung Benekes dürfte damit hinfällig werden. Er verlangt, dass man in jedem neuen Fall vor allem in Erwägung zieht, ob der Tumor von Haut- oder Schleimhautplattenepithel seinen Ursprung nimmt. Es erledigt sich dies durch das eben Gesagte, ganz abgesehen davon, dass auch hier wieder nur unter Zuhilfenahme einer Metaplasie eine befriedigende Erklärung zu erzielen wäre. Denn ohne diese kann man doch keine Hornschuppen liefernde Epidermis zu der Schleimhaut in Beziehung setzen. Für die Genese der Cholesteatome reicht es aber völlig aus,

wenn man nur die Keimversprengungstheorie heranzieht und ihr zufolge die fötale Aberration eines Hautkeims von der Dorsalfläche des Körpers annimmt. In neuerer Zeit hat vor allem Ribbert diesen Standpunkt vertreten und in Konsequenz davon das Cholesteatom ein Epidermoid genannt. Borst hingegen erklärt die Mehrzahl der Cholesteatome des Gehirns für Abkömmlinge des Bindegewebes, wenngleich er das Vorkommen meningealer Epidermoide nicht leugnet.

Beachtenswert ist, dass der Tumor keinerlei klinische Symptome gemacht hat. Denn die Beschwerden der Patientin sind durchaus nicht solcher Art, dass sie unbedingt zu der Geschwulst in Beziehung gesetzt werden müssen Immerhin beweist der anatomische Befund, dass dem Leben der Patientin von Seiten des Tumors eine nicht zu unterschätzende Gefahr drohte. Einmal gewann der Tumor durch seine beträchtliche räumliche Ausdehnung und dann vor allem durch seine Lokalisation Bedeutung. Wie eine derartig voluminöse Geschwulst sogar keine deutlichen klinischen Erscheinungen gemacht hat, ist einigermassen erstaunlich, zumal sie den Boden des IV. Ventrikels in erheblicher Weise ausbuchtete und gegen die Schädelbasis fest anpresste. Die Folge von alledem war eine Erhöhung des intrakraniellen Druckes. Die klinische Beobachtung gibt keinen Anhalt hierfür. Ist es doch sehr unwahrscheinlich, dass die seit zwei Jahren bestehenden Magenbeschwerden irgendwie mit dem Tumor in näherem Zusammenhang stehen, somit als Hirndrucksymptome nicht mit Sicherheit zu verwerten sind. Die Hyperämie und das Ödem der weichen Häute, der Hydrops der Hirnventrikel und die multiplen Hirnhernien sind Beweise für die länger bestehende Steigerung des Druckes in der Schädelhöhle.

Soviel erhellt aus dieser Tatsache, dass das Gehirn trotz starker Veränderung der intrakraniellen Druckverhältnisse wie vor allem trotz starker Kompression einer lebenswichtige Zentra enthaltenden Hirnpartie noch funktionstüchtig bleiben kann. Das lehrt auch ein Fall, der ebenfalls von Herrn Geheimrat Schmorl beobachtet wurde. Es handelte sich um einen 32 jährigen Trambahnschaffner, der plötzlich aus voller Gesundheit heraus unter apoplektiformen Erscheinungen erkrankte. Zwei Tage danach trat der Tod ein. Die Obduktion stellte ein im IV. Ventrikel gelegenes, überwalnussgrosses Gliom fest, das offenbar geraume Zeit schon eine Kompression des Ventrikelbodens verursacht hatte. Schliesslich war die Grösse des Tumors derart angewachsen, dass die Druckwirkung auf die Hirnsubstanz zu stark wurde und unter den Symptomen eines apoplektischen Insultes der Tod eintrat. Ein

derartiges Ende hätte wohl auch die Trägerin des in Rede stehenden Cholesteatoms genommen, wäre nicht der Exitus durch andere Ursachen hervorgerufen worden.

Was im allgemeinen das klinische Verhalten der Cholesteatome anlangt, so deckt sich unser Befund mit der zumeist festgestellten Beobachtung, dass diese Geschwülste sehr häufig keine Symptome bedingen und daher grossenteils einen zufälligen Sektionsbefund darstellen. Wenn sie schon mal zu klinischen Erscheinungen führen, dann zeichnen sie sich durch Nichts aus, was sie diagnostisch von anderen Hirntumoren abgrenzen liesse. Es handelt sich also in der Regel bei dem Cholesteatom um eine relativ gutartige Geschwulst, die lediglich durch ein ganz langsames, expansives Wachstum dem Gehirn Gefahr bringen kann. Eine Metastasenbildung ist bisher nicht beobachtet worden. Wenn also zufällig ein Cholesteatom zur Operation kommt und technisch die Möglichkeit einer radikalen Exstirpation besteht, so ist die Prognose eine günstige.

Zum Schluss ist es mir eine angenehme Pflicht, Herrn Geheimrat Professor Dr. Schmorl für die Anregung zu dieser Arbeit und seine freundliche Unterstützung auch an dieser Stelle meinen ergebensten Dank abzustatten.

Ebenso danke ich Herrn Dr. Schöning für die Anfertigung der beigefügten Zeichnungen.

## Literatur.

1. Boström. Zentralblatt für allgemeine Pathologie und pathologische Anatomie. VIII. Band, Nr. 1/2, pg. 1.
2. Beneke. Virchows Archiv Bd. 142, pg. 429.
3. Beneke. Virchows Archiv Bd. 149, pg. 95.
4. Beneke. Schmidts Jahrbücher Bd. 256, pg. 116.
5. Benda. Berliner klinische Wochenschrift 1897, Bd. 34, pg. 167.
6. Trachtenberg. Virchows Archiv Bd. 154, pg. 274.
7. Blasius. Virchows Archiv Bd. 165, pg. 504.
8. Borchardt. Archiv für klinische Chirurgie Bd. 77, III. 1905.
9. Mühlstein. Schmidts Jahrbücher Bd. 292.
10. Borst. Die Lehre von den Geschwülsten. 1902.
11. Ribbert. Geschwulstlehre. 1904.
12. Cimbal. Virchows Archiv Bd. 166, pg. 289.

# Lebenslauf.

Karl Paul Richard Frick, evangelischer Konfession, wurde am 31. Juli 1885 zu Brettin bei Genthin, Provinz Sachsen, Königreich Preussen, geboren. Er besuchte von Ostern 1891 bis Ostern 1904 die Vorschule und das Gymnasium zu Stendal und widmete sich dann dem Studium der Medizin. Er war ein Semester in Würzburg immatrikuliert, fünf in München, eins in Wien und drei in Berlin. Die ärztliche Vorprüfung bestand er im Sommer 1906 in München und die ärztliche Staatsprüfung im Frühjahr 1909 in Berlin. Als Medizinalpraktikant war er vom 1. Juni 1909 an der Kinderheilanstalt in Dresden tätig und ist seit 1. Dezember 1909 ebenda an dem pathologisch-anatomischen Institut des Krankenhauses Friedrichstadt beschäftigt.

DRUCK von CARL RITTER, G. m. b. H.
WIESBADEN.